

## Plastination der Schulter: ein neues Medium der Schnittbildanatomie

### Plastination of the shoulder: a new anatomical tool of split images

Thomas M<sup>1</sup>, Steinke H<sup>2</sup>

Orthopädische Klinik und Poliklinik der Universität Leipzig<sup>1</sup> (Direktor: Prof. Dr. G. von Salis-Soglio)  
 Institut für Anatomie der Universität Leipzig<sup>2</sup> (Direktorin: Prof. Dr. K. Spanel-Borowski)

#### Zusammenfassung

**Thomas M, Steinke H. Plastination der Schulter: ein neues Medium der Schnittbildanatomie. Klinische Sportmedizin/Clinical Sports Medicine-Germany (KCS) 2002, 3 (3): 47-54.** Die Interpretation von Schnittbildern der Schulter, die mit der CT, MRT oder Sonographie erstellt werden, erfordert exakte Kenntnisse in der topographischen Anatomie der Schulterregion. Hierfür wurden in der Vergangenheit vergleichende Studien vorwiegend mit Gefrierschnittverfahren durchgeführt. Ein neues anatomischen Schnittverfahren ist die Dünnschichtplastination nach Steinke (2001). Die Entwicklung offener Kernspintomographen erlaubt erstmalig eine kernspintomographische Bildgebung in der für eine vordere Instabilität repräsentativen Apprehension-Position. Ziel der Untersuchung war die detaillierte Beschreibung der topographischen Anatomie der in der Apprehension-Position gelagerten Schulter mit Hilfe von Dünnschichtplastinaten.

**Material und Methode:** Zwei Schulterpräparate wurden in 90 Grad Abduktion und maximaler Außenrotation (Apprehension-Position) gelagert und mit dem von Steinke beschriebenen Verfahren plastiniert. Die Sägeschnittebenen waren rechts koronar und links axial orientiert. Die Körperscheiben wurden hochauflösend eingescannt und am Monitor analysiert.

**Ergebnisse:** Plastinate mit einer Schichtdicke von 800 µm und einer Abbildungsschärfe von bis zu 1200 dpi zeigten die topographisch anatomische Beziehung aller Strukturen in koronarer und axialer Schnittebene. Alle anatomischen Strukturen der Schulter konnten aufgrund der guten Detailerkennbarkeit identifiziert werden.

**Fazit:** Die Dünnschichtplastination als neues anatomisches Schnittverfahren ermöglicht eine detaillierte Beschreibung der topographischen Anatomie der Schulter, insbesondere in neuen Untersuchungspositionen wie der Apprehension-Position.

**Schlüsselwörter:** Plastination, Schnittbildanatomie, Schulter, Apprehension-Test

#### Summary

**Thomas M, Steinke H. Plastination of the shoulder: a new anatomical tool of split images. Klinische Sportmedizin/Clinical Sports Medicine-Germany (KCS) 2002, 3 (3): 47-54.**

The interpretation of split images produced by CT, MRI or sonography requires precise knowledge about topographic anatomy of the shoulder. Up to now comparative studies were mostly performed with frozen sections. A new anatomical procedure of split images is the thin layer plastination of Steinke. The practical application of open MR-systems allows first the imaging procedure in the Apprehension position which is representative for anterior instability of the shoulder. The aim of the study was the detailed description of the topographic anatomy of the shoulder in the Apprehension position using by the thin layer plastination.

**Material and method:** Two shoulder specimens were rested in 90 degree of abduction and maximally external rotation (Apprehension position) and then the specimens were plastinated with the procedure of Steinke. The cutting planes were coronal for the right shoulder and axial for the left shoulder specimen. The body slices were scanned in a high-resolution manner and then analysed on the monitor.

**Results:** The plastinated slices with a thickness of 800 µm and a resolution of 1200 dpi demonstrated the topographical anatomical relation of all structures in the coronal and axial planes. All anatomical structures of the shoulder could be identified on the basis of the good visibility of details.

**Conclusion:** The thin layer plastination as a new anatomical cutting procedure allows a detailed description of the topographic anatomy of the shoulder especially in new positions of examination such as the Apprehension position.

**Keywords:** plastination, normal sectional anatomy, shoulder joint, Apprehension test

#### Einführung

Die Diagnostik von Verletzungen und Erkrankungen der Schulter umfaßt neben Anamnese und klinischer Untersuchung verschiedene Verfahren der Bildgebung (Sonographie, CT, MRT). Im Rahmen der klinischen Untersuchung haben sich für die verschiedenen pathologischen Veränderungen spezifische Tests bewährt. Beispielfhaft sei hier der Impingement-Test nach Neer [16] für die Diagnostik eines subakromialen Impingement-Syndroms genannt. Der bekannteste und am häufigsten eingesetzte klinische Test zur Diagnostik einer vorderen unteren

Schulterinstabilität ist der Apprehension-Test [17]. Die spezifischen Schultertests zeichnen sich dadurch aus, daß die Schulter in einer der pathologischen Veränderung entsprechenden Gelenkposition untersucht bzw. ein Stress auf die verletzte bzw. erkrankten Strukturen ausgeübt wird. Als intraartikuläres Verletzungsmuster bei einer traumatischen vorderen Schulterinstabilität ist meistens eine Verletzung des anteroinferioren Labrum-Kapsel-Komplexes nachweisbar. In etwa 80 Prozent handelt es sich hierbei um eine „klassische“ Bankart-Läsion [15]. Bei

herabhängendem Arm tritt diese Verletzung klinisch nicht in Erscheinung. Wird hingegen der Arm abduziert und zudem maximal außenrotiert (Apprehension-Position), können die vorderen Schulterstabilisatoren den Humeruskopf nicht ausreichend in der Gelenkpfanne zentrieren. Bei der klinischen Untersuchung äußert sich dies in einer unwillkürlichen Muskelanspannung bzw. eine Subluxation oder der Patient gibt ein Instabilitätsgefühl an.

Die routinemäßige bildgebende Diagnostik umfaßt neben der Sonographie zudem eine Röntgenuntersuchung mit entsprechenden Spezialprojektionen. Die Computertomographie (CT) und die Magnetresonanztomographie (MRT) bleiben speziellen Fragestellungen vorbehalten. Dabei kommt der Magnetresonanztomographie der Schulter aufgrund des guten Weichteilkontrastes und der Darstellbarkeit pathologischer Veränderungen des Labrum-Kapsel-Komplexes eine besondere Bedeutung im Rahmen der Instabilitätsdiagnostik zu. Bisher erfolgte aufgrund der Bauweise von Ganzkörperomographen die Standard-MRT der Schulter in Rückenlage des Patienten mit dem Körper anliegenden Armen. Die Abduktion des Armes ist durch die räumliche Enge der geschlossenen Ganzkörpersysteme äußerst begrenzt. In neuerer Zeit wurden offene Kernspinsysteme entwickelt, die eine Untersuchung der Schulter auch in alternativen Gelenkpositionen zulassen. Eine Verbesserung der Diagnostik von vorderen Schulterinstabilitäten durch die kernspintomographische Untersuchung in der klinischen Testposition (Apprehension-Test) ist dabei zu erwarten. Erste Publikationen über kernspintomographische Untersuchungen der Schulter in der Apprehension-Position in einem offenen MR-System liegen vor [19]. Entscheidende Voraussetzung für eine exakte Beurteilung der kernspintomographischen Bilder ist hierbei die detaillierte Kenntnis der Schnittbildanatomie der Schulter in der neuen, noch ungewohnten Untersuchungs-

position. Die Kombination von Abduktion und Außenrotation (Apprehension-Test) führt zu einer erheblichen Änderung der topographischen Anatomie der Schulterregion im Vergleich zur bisher üblichen Untersuchung in der Neutralposition. Dadurch sind Fehlinterpretationen nicht ausgeschlossen.

In der Vergangenheit wurden zahlreiche Vergleichsstudien von MR-Abbildungen mit anatomischen Schnittverfahren mit dem Ziel der Identifizierung der anatomischen Strukturen durchgeführt [1,2,3,4,5,9,10,11,12,13,14]. Das häufigste anatomische Schnittverfahren war dabei die Anfertigung von Gefrierschnitten. Die Einführung der Plastinationstechnik eröffnete neue Möglichkeiten für die Anfertigung von Schnittpräparaten [6,7,8]. Von Hagens [7] beschrieb erstmalig 1985 die Technik der Scheibenplastination, bei der entwässerte Körperscheiben mit Kunststoff durchtränkt werden. Grundsätzlich gilt hierbei, je dünner die Scheiben sind, desto höher ist deren optische Auflösung. Steinke [18] stellte 2001 eine Technik der Scheibenplastination vor, mit der eine Verringerung der Schichtdicke von vormals 3-5 mm auf nunmehr 0,8 mm möglich ist. Dabei konnte eine Abbildungsschärfe von 1200 dpi erreicht werden. Die Dünnschichtplastinate konnten neben der üblichen Durchlichtfotografie erstmalig für eine digitale Auswertung direkt eingescannt werden. Untersuchungen der Schulter mit dem Verfahren der Dünnschichtplastination liegen bisher nicht vor. Insbesondere gilt dies für anatomische Schnittverfahren in der für eine vordere Schulterinstabilität repräsentativen Apprehension-Position.

Das **Ziel der Untersuchung** war daher die Dünnschichtplastination von zwei in Apprehension-Position gelagerten Schulterpräparaten in koronarer und axialer Schnittebene zur Identifizierung aller anatomischen Strukturen.

## Material und Methode

Beide Schultern eines Körperspenders wurden in der für eine vordere Schulterinstabilität repräsentativen Apprehension-Position gelagert. Anschließend kam das von Steinke [18] beschriebene Verfahren der Dünnschichtplastination zur Anwendung. Die einzelnen Schritte der Dünnschichtplastination sind tabellarisch zusammengefaßt (Tabelle). Die Sägeschnittebenen orientierten sich an relevanten Abbildungsebenen der klinischen Bild-

gebung (CT, MRT). Das rechte Schulterpräparat wurde in koronarer und das linke Schulterpräparat in axialer Schnittebene untersucht. Nach Abschluß der Dünnschichtplastination wurden die einzelnen Körperscheiben hochauflösend eingescannt und am Monitor analysiert. Schwerpunkt der Analyse war dabei die Identifizierung aller anatomischen Strukturen.

Plastinationsschritte	
1. Vorbereitung	Infusion einer isotonen Lösung über die A. femoralis zur Pufferung des Leichnam
2. Vorkühlung und Einfrieren	Kühlung des Präparates auf -95°C in einer Mischung aus 85 % Azeton und 15 % Wasser, anschließend Lagerung mit einer Folie umgeben bis zum Sägen bei -15°C
3. Sägen	Sägen des auf -65°C gekühlten Präparates mit einer speziellen Plastinationssäge bei einer Raumtemperatur von -20°C in 0,8 mm dünne Scheiben
4. Gefrieraustausch	gestaffelter Gefrieraustausch, beginnend mit einem Gemisch von 85 % Azeton und 15 % Wasser bei -85°C für einen Tag, anschließend bei -25°C für 3 Monate, abschließend in reinem Azeton für einen Monat
5. Imprägnation und Einbettung	Imprägnation mit BIODUR E 12 in Modifikation nach Steinke unter Evakuierung des Azetons durch den polymerisierenden Kunststoff mittels Vakuum. Einbettung der Präparate nach der „Sandwich“-Technik
6. Aushärtung	Das Polymersysteme E 12 (Epoxidharz für Körperscheiben) polymerisiert durch den spezifischen Härteranteil. Nachhärtung im Wärmeschrank.

**Tabelle** Zeitlicher Ablauf der Dünnschichtplastination von Körperscheiben nach Steinke [18].

## Ergebnisse

In Abbildung 1a-h sind Dünnschichtplastinate des rechten Schulterpräparates in der koronaren Schnittebene dargestellt. Abbildung 1a zeigt ein Plastrat im dorsalen Bereich der Schulter, auf dem insbesondere der M. infraspinatus und der M. teres minor mit ihren tendinösen Insertionen erkennbar ist. Der Ansatz der Supraspinatussehne am Tuberculum majus wird in Abbildung 1d-e gezeigt. Die Ansatzbereiche des M. subscapularis und des M. pectoralis major sind in Abbildung 1f-g dargestellt. Ansatz und Verlauf der korakobrachialen Muskulatur sind zusammen mit dem Processus coracoideus auf Abbildung 1h erkennbar.

Die Abbildungen 2a-h zeigen eine Folge von Dünnschichtplastinaten des linken Schulterpräparates in der axialen Schnittebene. Die Dünnschichtplastinate sind

dabei von kranial (Abbildung 2a) nach kaudal (Abbildung 2h) geordnet. In den Abbildungen 2f-h sind der M. subscapularis und der M. infraspinatus mit den entsprechenden tendinösen Insertionen am Tuberculum minus et majus erkennbar.

Die hohe Auflösung der Dünnschichtplastinate wird an drei Beispielen (Abbildung 3-5) demonstriert. Dabei sind Teilbereiche vergrößert dargestellt, um die Detaillierbarkeit zu verdeutlichen. Abbildung 3 zeigt die lange Bizepssehne im Bereich des Rotatorenintervalls. In Abbildung 4 ist der Verlauf der korakoklavikulären Bänder dargestellt. Die topographisch anatomische Beziehung des N. axillaris und der A. et V. circumflexa humeri posterior zur Gelenkkapsel ist in Abbildung 5 demonstriert.

## Diskussion

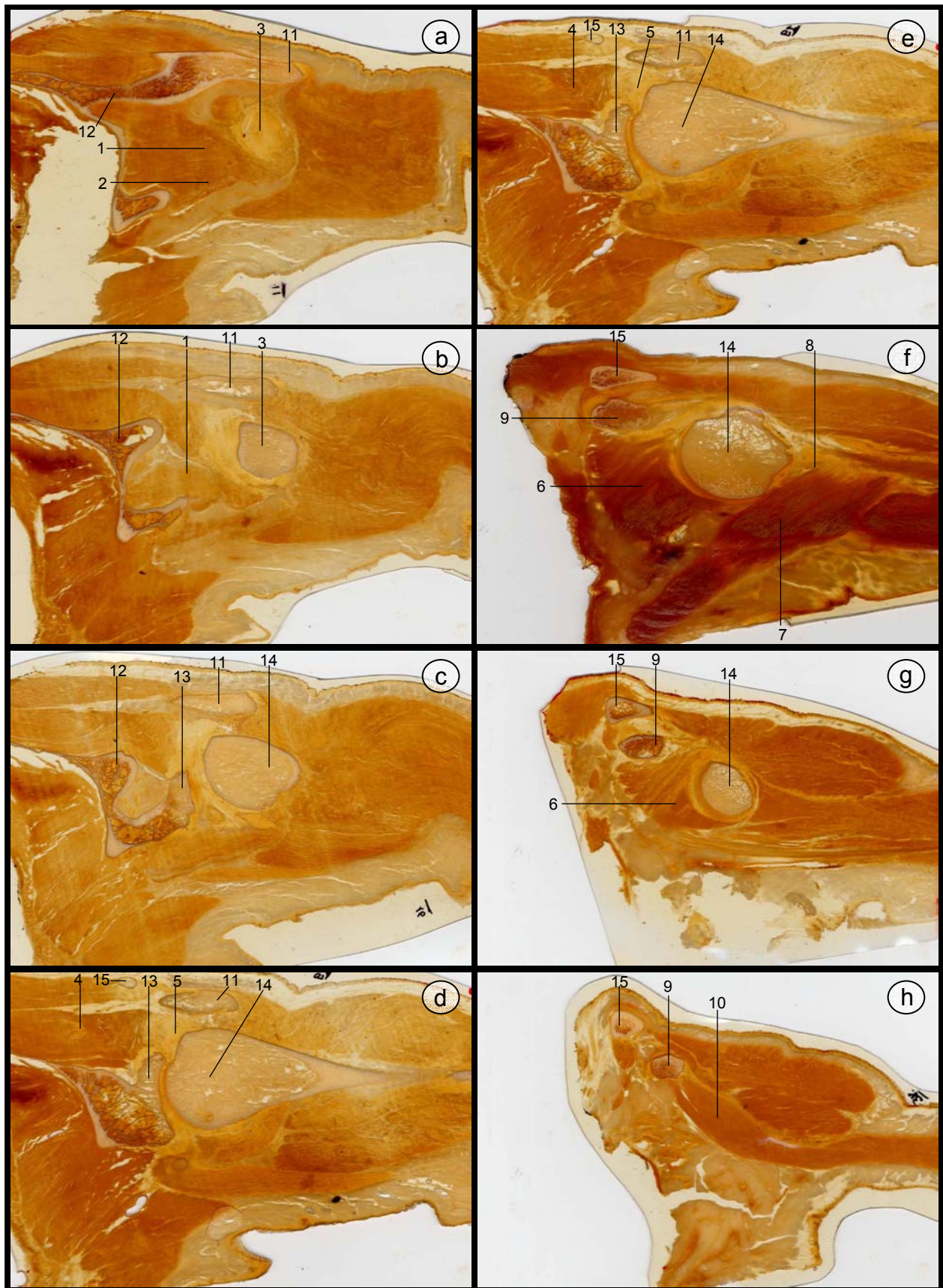
Im Vergleich zu bisher üblichen Gefrierschnitten und der Auflichtfotografie kann mit dem Verfahren der Scheibenplastination die Abbildungsschärfe deutlich verbessert werden. Die optische Auflösung von Gefrierschnitten ist begrenzt. Das gefrorene Gewebwasser läßt Licht hindurch, so daß auch unterhalb der abzubildenden Schichtebene gelegene Strukturen durchscheinen. Dieses Problem kann nur mit transparenten Körperscheiben gelöst werden. 1985 beschrieb von Hagens [7] erstmalig die Körperscheibenplastination (E 12), bei der entwässerte Körperscheiben mit Kunststoff durchtränkt werden. Allgemein gilt dabei, daß mit abnehmender Schichtdicke der Plastinationsscheiben die optische Auflösung zunimmt. Die dünnsten Plastinationsscheiben können heute mit dem von Steinke [18] beschriebenen Verfahren der Dünnschichtplastination hergestellt werden, wobei die minimale Schichtdicke 0,8 mm beträgt und eine Abbildungsschärfe von bis zu 1200 dpi erreicht werden kann. Dies stellt eine deutliche Weiterentwicklung des Verfahrens der Körperscheibenplastination dar.

Die hohe Auflösung der Dünnschichtplastinate ermöglicht die Identifizierung auch kleinster anatomischer Strukturen wie zum Beispiel den N. axillaris, die inferiore Kapsel, Sehnenansätze und das Labrum glenoidale. Mit diesen Detailkenntnissen der topographischen Anatomie ist eine sichere Interpretation von MR-, und CT-Schnittbildern gewährleistet. Die klinische Bildgebung mit neuen Schnittebenen kann mit diesem Verfahren evaluiert werden. Somit stellt die Dünnschichtplastination eine neue anatomische Methode für direkte und indirekte Vergleichsstudien mit bildgebenden klinischen Verfahren dar. Dies gilt insbesondere für neue Untersuchungspositionen wie zum Beispiel der hier dargestellten Apprehension-Position.

Durch Abduktion und maximale Außenrotation im Schultergelenk resultiert eine erhebliche Änderung der topographischen Anatomie im Vergleich zur Neutralposition. Einige Besonderheiten dieser Gelenkstellung werden kurz zusammengefaßt: Das Tuberculum majus mit den tendinösen Ansätzen des M. teres minor, M. infraspinatus und M. supraspinatus sind nach dorsal rotiert. Die lange Bizepssehne mit dem Rotatorenintervall ist kranial bzw. kraniodorsal lokalisiert. Der N. axillaris und die begleitenden Gefäße legen sich dem Humerus unmittelbar an. Der ventrale Labrum-Kapsel-Komplex ist der wesentliche statische Schulterstabilisator für die Zentrierung von Humeruskopf und Pfanne in dieser Gelenkposition.

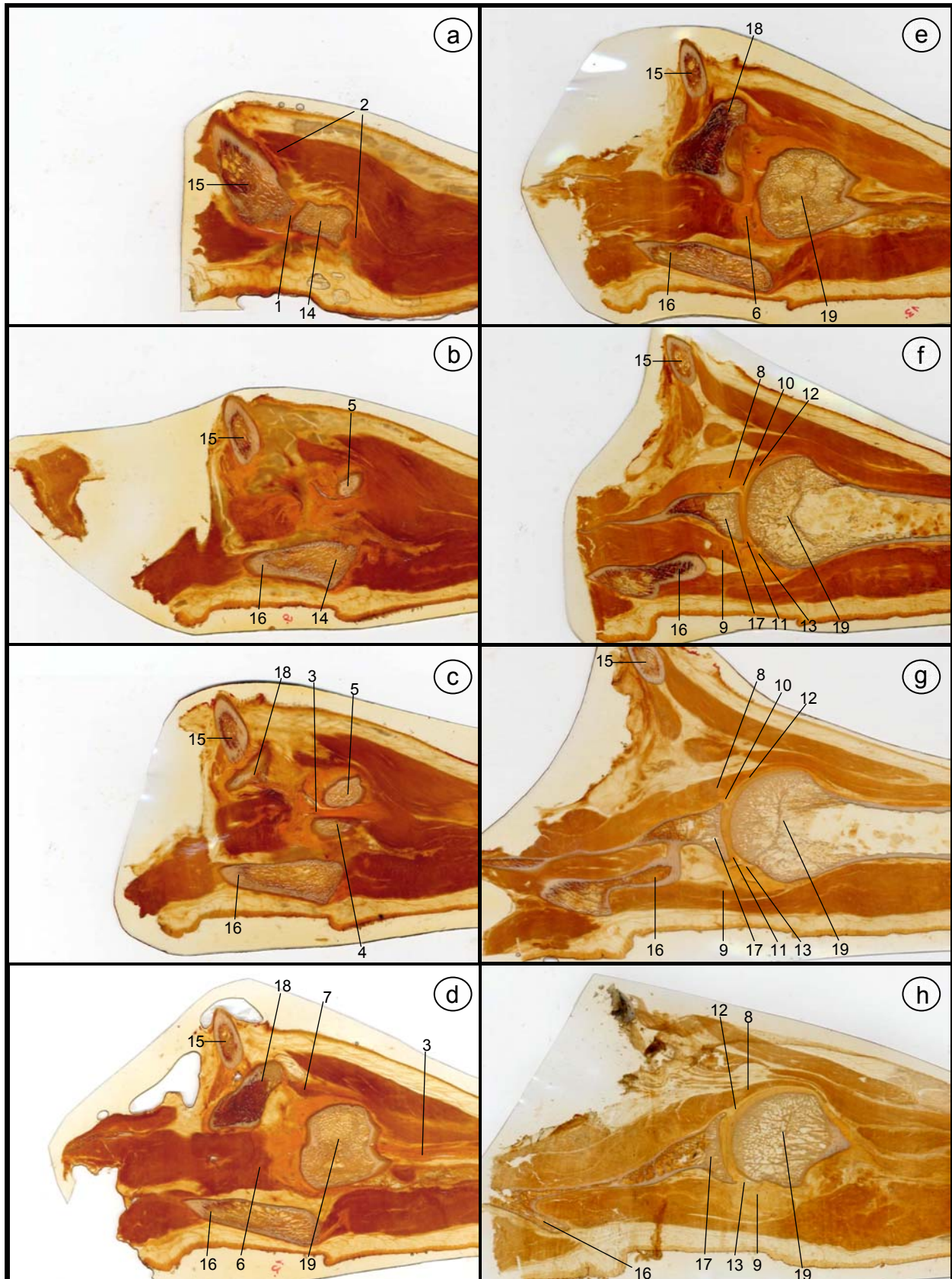
Neben der klinischen Bedeutung ist das von Steinke [18] beschriebene Verfahren der Dünnschichtplastination zudem eine erhebliche Bereicherung in Forschung und Lehre. Im Rahmen der studentischen Ausbildung werden zunehmend auch Kenntnisse der Schnittbildanatomie vermittelt. Diese Kenntnisse sind essentielle Voraussetzung für die in der späteren Ausbildung folgenden bildgebenden Verfahren wie CT und MRT. Die Interpretation pathologischer Befunde einer CT- und MRT-Diagnostik der Schulter erfordert zunächst exakte Kenntnisse der normalen Schnittbildanatomie und deren Variationen. Fehlinterpretationen durch z.B. Anschnittphänomene und physiologische Variationen können damit vermieden werden.

Die Forschung im Bereich der Schulter wird durch das Verfahren der Dünnschichtplastination erheblich bereichert. Bildgebende Verfahren in neuen Untersuchungspositionen, wie dies mit offenen Kernspinsystemen heute möglich ist, können auf der Basis von fundierten topographisch anatomischen Kenntnissen durchgeführt werden. Zudem ist die Dünnschichtplastination ein innovatives Verfahren für vergleichende Studien auch an anderen Gelenken.

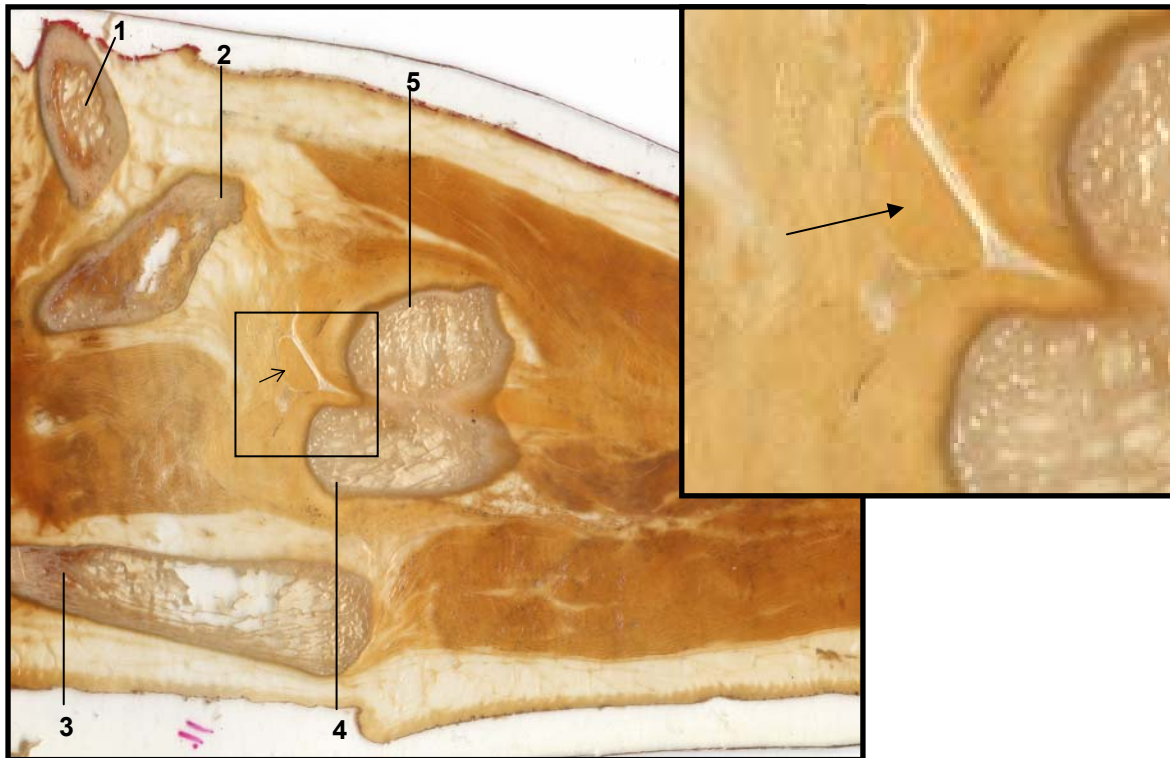


**Abbildung 1** Dünnschichtplastinate der Schulter in koronarer Schnittebene von dorsal (a) nach ventral (h). 1a-b: Insertion der Infraspinatussehne (1) und der Sehne des M. teres minor (2) am Tuberculum majus (3). 1d-e: M. supraspinatus (4) mit sehligem Ansatz (5) am Tuberculum majus. 1f-g: M. subscapularis (6) und M. teres major (7) mit Ansatz an der Crista tuberculi majoris humeri (8). 1h: Processus coracoideus (9) mit korakobrachiäler Muskulatur (10). Wesentliche knöcherne Strukturen: Acromion (11), Spina scapulae (12), Glenoid (13), Caput humeri (14), Clavicula (15). Lagerung der Schulter in der Apprehension Position.

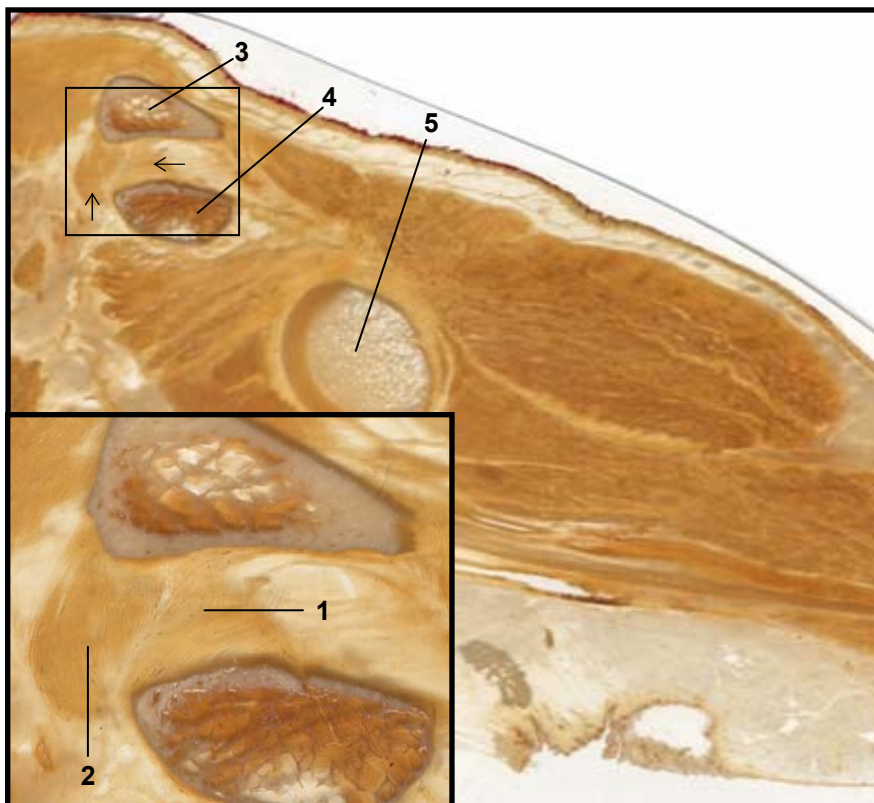




**Abbildung 2** Dünnschichtplastinate der Schulter in axialer Schnittebene von kranial (a) nach kaudal (h). 2a: AC-Gelenk (1) mit klavikulärem und akromialem Teil des M. deltoideus (2), 2c: Verlauf der langen Bizepssehne (3) zwischen Tuberculum majus (4) und Tuberculum minus (5) im Sulcus intertubercularis, 2d: Verlauf der langen Bizepssehne (3) kaudal des Sulcus intertubercularis, M. supraspinatus (6), korakobrachiale Muskulatur (7), 2e: Verlauf und sehniger Ansatz des M. supraspinatus (6), 2f-h: Verlauf und sehniger Ansatz des M. subscapularis (8) und des M. infraspinatus (9), ventrales Labrum glenoidale (10), dorsales Labrum glenoidale (11), ventrale Kapsel (12), dorsale Kapsel (13). Wesentliche knöcherne Strukturen: Acromion (14), Clavicula (15), Spina scapulae (16), Glenoid (17), Processus coracoideus (18), Caput humeri (19), Tuberculum majus (4), Tuberculum minus (5). Lagerung der Schulter in der Apprehension Position.

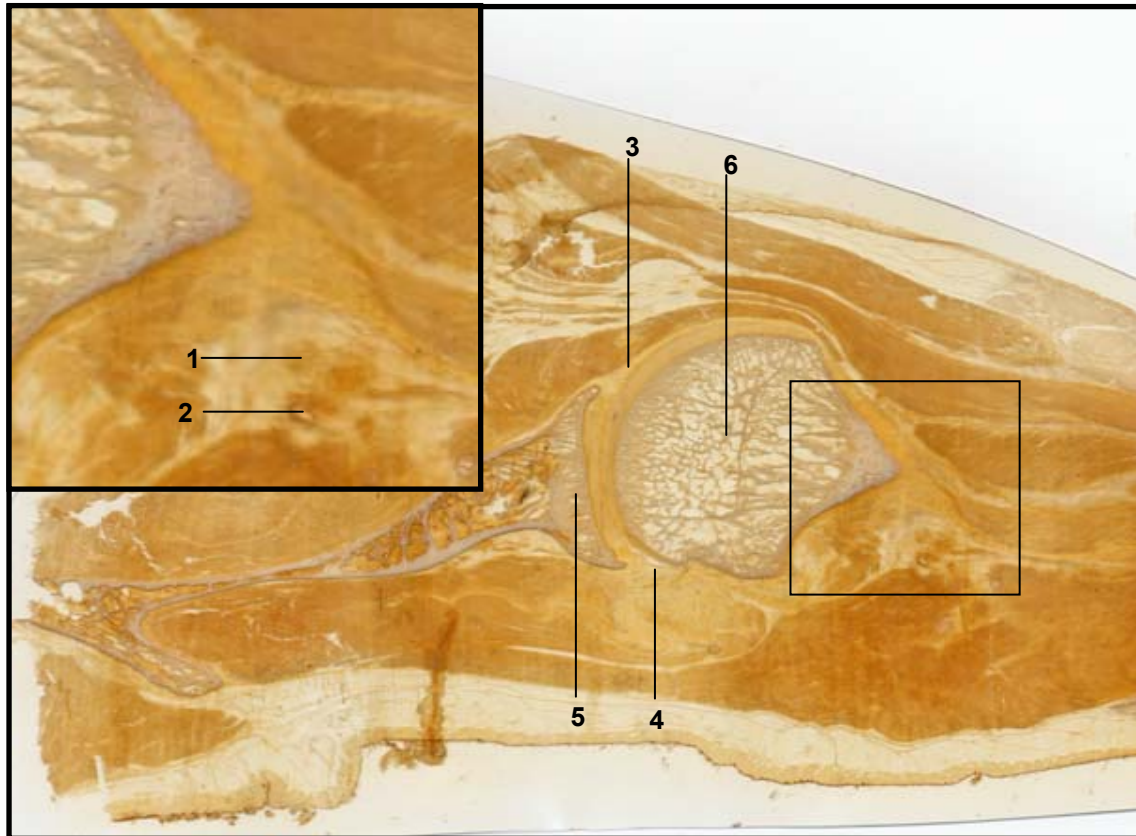


**Abbildung 3** Dünnschichtplastinat einer in Apprehension Position gelagerten Schulter (axiale Schnittebene). Verlauf der langen Bizepssehne (Pfeil) im Rotatorenintervall. Darstellung der hohen Detailerkennbarkeit in der Vergrößerung. Knöchernen Strukturen: Clavicula (1), Processus coracoideus (2), Spina scapulae (3), Tuberculum majus (4), Tuberculum minus (5).



**Abbildung 4** Dünnschichtplastinat einer in Apprehension Position gelagerten Schulter (koronare Schnittebene). Verlauf der korakoklavikulären Bänder (Pfeil), ventral die Pars trapezoidea (1) und dorsal die Pars conoidea (2). Darstellung der hohen Detailerkennbarkeit in der Vergrößerung. Knöchernen Strukturen: Clavicula (3), Processus coracoideus (4), Caput humeri (5).





**Abbildung 5** Dünnschichtplastinat einer in Apprehension Position gelagerten Schulter (axiale Schnittebene). Topographisch anatomische Beziehung des N. axillaris (1) und der A. et V. circumflexa humeri posterior (2) zum Humerus. Darstellung der hohen Detailerkennbarkeit in der Vergrößerung. Weiterhin Darstellung der ventralen (3) und dorsalen Kapsel (4). Knöchernen Strukturen: Cavitas glenoidalis (5), Humerus (6).

## Literatur

1. Basset WL, Ullis K, Seeger LL, Rauschnig W (1991) Anatomy of the hip: correlation of coronal and sagittal cadaver cryomicrosections with magnetic resonance images. *Surg Radiol Anat* 13: 301-306
2. Beyersdorff D, Schiemann T, Taupitz M, Kooijman H, Hamm B, Nicolas (2001) Sectional depiction of the pelvic floor by CT, MR imaging and sheet plastination: computer-aided correlation and 3D model. *Eur Radiol* 11: 659-664
3. Burgkart R, Merl T, Weinhart H, Eckstein F, Schittich I, Gerhardt P (1996) Schnittanatomie des Schultergelenkes. *Sportorthopädie Sporttraumatologie* 12: 222-226
4. De Brux JL, Pernes JM, Grenier P (1987) Magnetic resonance imaging of the heart compared with anatomic and ultrasonographic data. *Surg Radiol Anat* 9: 303-314
5. Entius CAC, van Rijn RR, Holstege JC, Stoeckart R, Zwamborn AW (1997) Correlating sheet plastinated slices, computed tomography images and magnetic resonance images of the pelvic girdle: a teaching tool. *Acta Anat* 158: 44-47
6. Hagens G v (1977) Patentschrift. DBP. 27 0 147, Erf.: G von Hagens
7. Hagens G v (1985) Heidelberger Plastinationshefter. Anatomisches Institut Heidelberg
8. Hagens G v, Tiedemann K, Kritz W (1987) The current potential of plastination. *Anat Embryol* 175: 411-421
9. Hodler J, Trudell D, Kang HS, Kjellin I, Resnik D (1992) Inexpensive technique for performing MR-Pathologic correlation in cadavers. *Invest Radiol* 27: 323-325
10. Hodler J, Trudell D, Pathria MN, Resnick D (1992) Width of the articular cartilage of the hip: quantification by using fat-suppression spin-echo MR imaging in cadavers. *AJR* 159: 351-355
11. Hodler J, Haghighi P, Trudell D, Resnick D (1992) The cruciate ligaments of the knee: correlation between MR appearance and gross and histologic findings in cadaveric specimens. *AJR* 159: 357-360
12. Lufkin R, Rauschnig W, Seeger L, Bassett L, Hanafee W (1987) Anatomic correlation of cadaver cryomicrotomy with magnetic resonance imaging. *Surg Radiol Anat* 9: 299-302
13. Mackenzie R, Logan BM, Shah NJ, Keene GS, Dixon AK (1994) Direct anatomical-MRI correlation: the knee. *Surg Radiol Anat* 16: 183-192

14. Magiros M, Kekic M, Doran GA (1997) Learning relational anatomy by correlation thin plastinated sections and magnetic resonance images: preparation of specimens. *Acta Anat* 158: 37-43
15. Morgan CD, Rames RD, Snyder SJ (1993) Anatomical variations of the glenohumeral ligaments. In: Snyder SJ (ed) *Shoulder arthroscopy*. McGraw-Hill, New York-St. Louis-San Francisco
16. Neer CS (1983) Impingement lesions. *Clin Orthop* 173: 70-77
17. Rowe CR, Zarins B (1981) Recurrent transient subluxation of the shoulder. *J Bone Joint Surg* 63 A: 863-872
18. Steinke H (2001) Plastinated body slices for verification of magnetic resonance tomography images. *Ann Anat* 183: 275-281
19. Wintzell G, Haglund-Akerlind Y, Larsson H, Zyto K, Larsson S (1999) Open MR imaging of the unstable shoulder in the apprehension test position: description and evaluation of an alternative MR examination position. *Eur Radiol* 9: 1789-1795

**Korrespondenzadresse:** Dr. med. Michael Thomas  
Orthopädische Klinik und Poliklinik der Universität Leipzig  
Simmelweisstrasse 10, D-04103 Leipzig  
e-mail: [thom@medizin.uni-leipzig.de](mailto:thom@medizin.uni-leipzig.de), Fax: 0049 341 9723009